

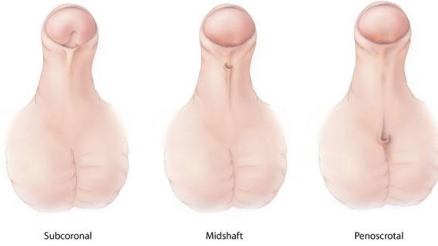


Indian Association of Pediatric Surgeons

Patient Information Sheet

HYPOSPADIAS

अधोमूत्रमार्गता



Subcoronal

Midshaft

Penoscrotal

Concept, Text & Photograph Courtesy :

Dr. Shandip Sinha,

Neonatal & Pediatric Surgeon, Madhukar Rainbow Hospital, New Delhi

Hindi Translation by:

Dr. Shilpa Sharma,

Additional Professor, Pediatric Surgery, AIIMS, New Delhi

Edited, designed and formatted by :

Dr. Veereshwar Bhatnagar,

Former Professor & Head, Pediatric Surgery, AIIMS, New Delhi,

Currently Professor of Pediatric Surgery & Dean Research, School of Medical Sciences & Research, Sharda University, Greater Noida, UP.

Published by :

Dr. Amar Shah, Jt. Secretary, IAPS, Consultant Pediatric Surgeon, Amardeep Children Hospital, Ahmedabad &

Professor Ravi Kanojia, Secretary, IAPS, PGIMER, Chandigarh

for & on behalf of the Indian Association of Pediatric Surgeons

हाइपोस्पेडिया क्या है?

हाइपोस्पेडिया एक मूत्रमार्ग के मांस ("पी-होल") को संदर्भित करता है जो लिंग के सिरे पर नहीं बल्कि अंडरसाइड के साथ स्थित होता है। मूत्रमार्ग का मांस टिप (ग्लानुलर-कोरोनल) के ठीक नीचे से अंडकोश (पेरिनियल) के नीचे स्थित हो सकता है। लिंग के शाफ्ट पर मांस की स्थिति को डिस्टल-पेनाइल, मिड-पेनाइल या समीपस्थ-पेनाइल कहा जा सकता है।

मांस के असामान्य स्थान के साथ, लिंग को अलग-अलग डिग्री तक घुमावदार भी किया जाता है और इस वक्रता को कॉर्डि कहा जाता है। पूर्वाभास (प्रत्यय) भी अधूरा है।

इस समस्या का कारण क्या है और यह कितना सामान्य है?

हाइपोस्पेडिया एक जन्मजात विकृति है। लड़कों के बहुमत में कोई विशिष्ट कारण पिन-पॉइंट नहीं हो सकता है लेकिन संबद्ध कारकों में हार्मोनल, पर्यावरणीय और आनुवंशिक कारण शामिल हैं। कभी-कभी यह परिवारों में चल सकता है।

हाइपोस्पेडिया, विशेष रूप से अप्रकट वृषण और एक पेरिनल मांस के साथ, के लिए गलत हो सकता है या यौन भेदभाव के विकारों का हिस्सा भी हो सकता है।

रिपोर्ट की गई घटना लगभग <1 के रूप में कम से भिन्न होती है। 60 प्रति 10,000 जन्म, यह पुरुषों में सबसे आम जन्मजात विकृतियों में से एक है।

लक्षण क्या हैं ?

असामान्य उद्घाटन से मूत्र का पारित होना सार्वभौमिक लक्षण है। मूत्र की धारा पैरों पर निर्देशित होती है।

लिंग का टेढ़ापन आमतौर पर स्पष्ट होता है और इरेक्शन के दौरान खराब दिखता है।

अपने चिकित्सक को कब देखना है?

असामान्य मूत्रमार्ग उद्घाटन आमतौर पर जन्म के समय देखा जाता है और हालांकि उपचार की दीक्षा में कोई आपात स्थिति नहीं है, चिकित्सा संबंधी राय को संबंधित समस्याओं आदि से इंकार करने की मांग की जानी चाहिए।

इसका निदान कैसे किया जाता है?

हाइपोस्पेडिया का निदान केवल नैदानिक परीक्षा द्वारा किया जाता है। हालांकि, कुछ रक्त और / या मूत्र परीक्षण शायद हार्मोनल संबंधित समस्याओं को दूर करने के लिए आवश्यक हैं जो शायद जुड़े हुए हैं। यदि आनुवंशिक विकारों का संदेह है तो क्रोमोसोमल विश्लेषण की आवश्यकता है। कभी-कभी आंतरिक अंगों और योनि के अवशेषों की उपस्थिति का मूल्यांकन करने के लिए रेडियोलॉजिकल इमेजिंग की आवश्यकता हो सकती है।

क्या उपचार उपलब्ध हैं?

इस स्थिति का इलाज करने के लिए सर्जरी ही एकमात्र साधन है। अधिकांश शल्यचिकित्सा प्रक्रियाएं शल्य चिकित्सा की मरम्मत के लिए चमड़ी के ऊतकों का उपयोग करेंगी। इसलिए, धार्मिक / सामाजिक समूह जो जन्म के समय एक अनुष्ठान के रूप में खतना का अभ्यास करते हैं, को हाइपोस्पेडिया वाले बच्चों में इसके खिलाफ सावधानी बरतनी चाहिए।

इसे कब संचालित किया जाना चाहिए?

लिंग के आकार के आधार पर, हाइपोस्पेडिया की सर्जरी लगभग 9 महीने की उम्र के बाद की जानी चाहिए। बच्चे को स्कूल जाना शुरू करने से पहले यह निश्चित रूप से पूरा होना चाहिए।

क्या उपचार के अन्य वैकल्पिक तरीके हैं?

इस हालत में चिकित्सा प्रबंधन सफल नहीं है। हालांकि, इसका उपयोग एक सहायक के रूप में किया जा सकता है, खासकर अगर लिंग छोटा है और मरम्मत के लिए उपयोग किए जाने वाले ऊतकों की गुणवत्ता अच्छी नहीं है। ऐसी स्थितियों में टेस्टोस्टेरोन क्रीम का सामयिक अनुप्रयोग इन ऊतकों को बेहतर बनाने में मदद कर सकता है।

ऑपरेशन में क्या शामिल है?

हाइपोस्पेडिया की सर्जिकल मरम्मत एकल चरण प्रक्रिया के रूप में की जा सकती है या इसे चरणों में किया जा सकता है।

सामान्य तौर पर हाइपोस्पेडिया जितना अधिक होता है, राग भी कम होता है और मरम्मत एक चरण में सफल होती है। सर्जन लिंग पर त्वचा का उपयोग करता है या एक ट्यूब बनाने के लिए तैयार करता है ताकि लिंग के सिरे पर

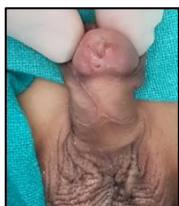मूत्रमार्ग का उद्घाटन हो सके।

हाइपोस्पेडिया की अधिक समीपवर्ती किस्मों के लिए एकल चरण प्रक्रियाएं भी उपलब्ध हैं। हालांकि, ये जटिल सर्जरी हैं और अनुभवी सर्जनों द्वारा की जानी चाहिए। कई सर्जन मंचन सर्जरी पसंद करेंगे।

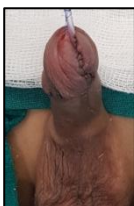हाइपोस्पेडिया के लिए सर्जरी के लिए कुछ आवश्यक भागों की आवश्यकता होती है:

लिंग को सीधा करने की आवश्यकता है - कोर्डि सुधार।

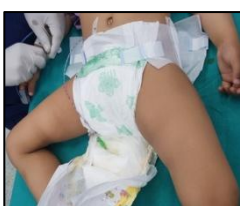स्थानीय रूप से उपलब्ध त्वचा से एक ट्यूब का फैशन करके मूत्रमार्ग के मांस को लिंग की नोक तक लाया जाना चाहिए, सबसे आम तौर पर पूर्वाभास - मूत्रमार्ग।



After urethroplasty



Catheter placed in
between two
diapers



After removal of
dressing